PROGRAMA INSTITUCIONAL DE BOLSAS DE INICIAÇÃO CIENTÍFICA - PIBIC/CNPQ/UNICRUZ

MANUAL DE PRÁTICAS EM CITOLOGIA URINÁRIA

EQUIPE DE PESQUISA:

Heloísa Breunig (bolsista CNPq/Unicruz)

Julia Gianezini (acadêmica voluntária)

Kelly Silva Conrad (mestranda voluntária)

Livia Santos Martins (acadêmica voluntária)

Pamela de Almeida Milioni (acadêmica voluntária)

Taila Tairini Brandt (mestranda voluntária)

Paulo Ricardo Moreira (colaborador voluntário)

Lisiane Messomo (colaborador externo)

Janaina Coser (coordenador adjunto /colaborador voluntário)

Janice de Fátima Pavan Zanella (coordenador do projeto)

UNIVERSIDADE DE CRUZ ALTA

REITORIA GESTÃO 2020/2022

Prof. Fábio Dal-Soto

Reitor

Prof. Regis Augusto Norbert Deuschle

Pró-reitor de graduação

Profª Janaina Coser

Pró-reitora de pós-graduação, pesquisa e extensão

DIRETORES DE CENTROS

Jaciara Trete

Centro de ciências Humanas e Sociais

Leandro Kohl

Centro de ciências da saúde e agrária

2022

Universidade de Cruz Alta - UNICRUZ Campus
Rodovia Municipal Jacob Della Méa, km 5.6 - Parada Benito
Cruz Alta - Rio Grande do Sul - CEP 98005-972
55 3321-1500 - UNICRUZ Centro
Av. Presidentes Vargas, 1295 CEP 98005-245

FICHA CATALOGRÁFICA :

M294 Manual de práticas em citologia urinária / Heloísa Breunig [et.al]. Cruz Alta, RS: PPGAIS, 2022.
38 p.; il.: color.
Programa Institucional de Bolsas de Iniciação Científica-IBIC/CNPQ/Unicruz.
Projeto de pesquisa da Universidade de Cruz Alta – Unicruz, intitulado "Emprego da citologia na identificação de lesões precursoras do carcinoma de bexiga", realizado sob o fomento do Conselho Nacional de Desenvolvimento Científico e Tecnológico CNPq,

Manual disponível em formato: físico e digital.

1. Citologia. 2. Citologia urinária. 3. Prática laboratorial. 4. Bexiga. 5. Urina. 6. Urotelioma. 7. Neoplasia. I. Breunig, Heloisa. II. Gianezini, Julia. III. Conrad, Kelly Silva. IV. Martins, Livia Santos.V. Milioni, Pamela de Almeida. VI. Brandt, Taila Tairini. VII. Moreira, Paulo Ricardo. VIII. Messomo, Lisiane. IX. Coser, Janaina. X. Zanella, Janice de Fátima Pavan. XI. Curso de Biomedicina – Unicruz. XII. Programa de Pós-Graduação em Atenção Integral à Saúde (PPGAIS).
CDU 616-008.22

Catalogação Bibliotecária Eliane Catarina Reck da Rosa CRB-10/2404

SUMÁRIO

APRESENTAÇÃO 4

CITOLOGIA URINÁRIA 5
1. O QUE É CITOLOGIA URINÁRIA 5
2. CARACTERÍSTICAS DO MÉTODO 5
3. INDICAÇÕES DO MÉTODO 6
4. LIMITAÇÕES DO MÉTODO 6
5. EXAMES COMPLEMENTARES 6

COLETA DE AMOSTRAS 7
1. MÉTODOS DE COLETA DE AMOSTRAS 7
2. IDENTIFICAÇÃO DAS AMOSTRAS 9
3. CARACTERÍSTICAS DAS AMOSTRAS 9
4. ADEQUABILIDADE DAS AMOSTRAS 10

PREPARAÇÃO DA AMOSTRA E CONFECÇÃO DE LÂMINAS 12
1. PROCEDIMENTOS DE PREPARAÇÃO DA AMOSTRA 12
2. TÉCNICA DE FIXAÇÃO 13
3. FLUXOGRAMA 13

COLORAÇÃO CELULAR 14
1. MÉTODO DE COLORAÇÃO DE GIEMSA 14
2. MÉTODO DE COLORAÇÃO DE PAPANICOLAU 16
3. CONTROLE DE QUALIDADE 19

CARACTERÍSTICAS CITOMORFOLOGICAS 21
1. CÉLULAS UROTELIAIS NORMAIS 21
2. CÉLULAS UROTELIAIS REATIVAS 21

BIOAGENTES INFECIOSOS E OUTROS ELEMENTOS 22
1. BIOAGENTES 22
2. OUTROS ELEMENTOS 22

CITOLOGIA URINÁRIA - ALTERAÇÕES MORFOLÓGICAS 23
1. CITOLOGIA SUSPEITA DE LESÃO UROTELIAL 23
2. CITOLOGIA POSITIVA 24
3. CARCINOMA UROTELIAL DE BAIXO GRAU 24
4. CARCINOMA UROTELIAL DE ALTO GRAU/ CARCINOMA IN SITU 24
5. PADRÕES DE ALTERAÇÕES POSITIVAS 25

LAUDO CITOLÓGICO 26
1. NOMENCLATURAS 26
2. SISTEMA DE PAPANICOLAOU 27
3. SISTEMA DE PARIS 28
4. RELATORIO 29
5. MODELO DE LAUDO CITOLOGICO 31

IMAGENS CITOLOGIA URINARIA 32

REFERENCIAS BIBLIOGRÁFICAS 36

APRESENTAÇÃO

Este material foi desenvolvido através do projeto de pesquisa da Universidade de Cruz Alta – UNICRUZ, intitulado “ Emprego da citologia na identificação de lesões precursoras do carcinoma de bexiga”, realizado sob o fomento do Conselho Nacional de Desenvolvimento Científico e Tecnológico CNPq, visando a construção de um manual de procedimentos, e dispondo de informações científicas coletadas e categorizadas.

O presente Manual, elaborado pela bolsista do projeto, sob orientação da coordenadora e pesquisadora responsável, profª Janice de Fátima Pavan Zanella, com o auxílio de demais pesquisadores colaboradores, permite aos acadêmicos voluntários e discentes dos diferentes cursos da saúde da Unicruz, fazerem o uso deste material em suas atividades, no contexto da citologia urinária.

OBJETIVO

Compilar informações fundamentais sobre citologia urinária, padronizar e guiar a prática laboratorial, no âmbito de coloração e confecção das lâminas, leitura microscópica e apontar as principais características morfológicas que se apresentam nas lâminas, e auxiliar na confecção de laudos Citológico urinário

Campo de Aplicação: Ainda que as informações aqui contidas sirvam para orientar, principalmente, as ações dos bolsistas e voluntários do projeto pelo qual este manual foi criado, os procedimentos e as instruções descritas se aplicam a toda Universidade de Cruz Alta, podendo ser utilizadas por seus cursos como orientação e material de pesquisa básica para todo e qualquer procedimento que envolva citologia urinária.

CITOLOGIA URINÁRIA

1- O QUE É CITOLOGIA URINÁRIA?

A citologia urinária, consiste em uma prática que utiliza o meio microscópico para realizar a identificação das células do trato urinário, buscando principalmente, localizar a presença de células alteradas com potenciais carcinogênicos. Dentre as neoplasias e doenças que mais afetam o trato urinário, o carcinoma urotelial trata-se do tipo mais comum de câncer de bexiga, afetando as células interiores do órgão, e representando mais de 90% dos casos da doença.

(https://www.pfizer.com.br/sua-saude/cancer-de-bexiga).

2- MÉTODO DE CITOLOGIA URINÁRIA

A citologia urinária consiste em ser um método de diagnóstico de carcinoma da bexiga, caracterizando-se como:

- Acessível
- Não invasivo
- Alta especificidade e sensibilidade – lesões de alto grau (80%)
- Necessita de amostra de qualidade – urina e lavados vesicais
- Citopatologista com experiência
- Informação clínica correta

Para que se obtenha um resultado correto a partir de uma análise com amostra adequada, é essencial seguir um padrão em todo o processo, desde orientação clara ao paciente para realização da coleta, passando pela preparação da lâmina e análise, e a realização da leitura por um profissional habilitado para fazer análise e laudo dos achados microscópicos em citologia urinária.

3-CARACTERISTICAS DO MÉTODO DE CITOLOGIA URINÁRIA

- Exame de rastreio do carcinoma urotelial, em populações de risco.

- Exame complementar de diagnóstico, de acordo com sintomatologia urinária apresentada pelo paciente. Em geral, indica-se em casos clínicos onde se tenha a apresentação de hematúria.

• Vigilância e seguimento de tratamento oncológico – realizar o acompanhamento de pacientes que já apresentam a neoplasia, auxiliar na terapêutica por meio da vigilância tendo a citologia de urina com auxílio.

OUTRAS INDICAÇÕES AO USO DA CITOLOGIA URINÁRIA:

• Repetição do exame após terapêutica (com diluição e concentração da amostra)

• Cistoscopia com eventual biópsia

• Estudo de todo o aparelho excretor

4- LIMITAÇÕES DO MÉTODO DE CITOLOGIA URINÁRIA

• A avaliação citológica das células do trato urinário apresenta baixa sensibilidade na identificação de carcinomas uroteliais de baixo grau – em torno de 20%

• Baixo VPN (valor preditivo negativo) para carcinoma urotelial baixo grau.

• Embora seja um método de avaliação considerado bom, possui uma percentagem significativa de diagnósticos equívocos -células atípicas.

(http://www.est.ufmg.br/~enricoc/pdf/medicina/aula9_10.pdf)

5-EXAMES COMPLEMENTARES

São exames importantes para a confirmação ou exclusão de alguma hipótese diagnostica:

Papanicolaou–rotina de citopatologia;

Gram–bactérias;

PAS –fungos, mucoproteínas; ***Grocott***–fungos;

Ziehl-Neelsen–Bacilos ácido álcool resistentes;

***Oilred*–lípidos**; Citobloco-imunocitoquímica;

Testes moleculares: -UroVysion™ (FISH); Sondas DNA –polissomiacromossomas3, 7, 17 –CUAG; delecção9p21 -60% CUBG papilares.

COLETA DE AMOSTRAS URINÁRIAS

1- MÉTODOS DE COLETA

1-MICCIONAL

A coleta para realização de exames em citopatologia de urina, seguem algumas recomendações específicas, que diferem das quais são abordadas em exames de urina convencionais.

Algumas instruções importantes neste sentido, serão apontadas a seguir.

COLETA - ADULTOS (SEXO FEMININO)

- Para realização de exame de citologia urinária, é necessário higiene genital previa (ver orientação de coleta).
- Deve-se colher a 2ª ou terceira urina matinal. A 1ª urina da manhã deve ser desprezada.
- A indicação é a coleta após retenção vesical de duas a três horas, com a realização de caminhada leve por pelo menos 20 a 30 minutos antes da coleta.
- Não devem coletar amostra durante o período menstrual.
- Nos sete dias que antecedem a coleta para o exame, não se deve realizar exames radiológicos do trato urinário com o uso de contrastes.

Orientação de Coleta:

- Antes de iniciar a coleta, a paciente deve remover toda a roupa da cintura para baixo e sentar-se no vaso sanitário.
- Higiene previa da genitália: separar as pernas tanto quanto for possível. Afastar os grandes lábios com uma das mãos e continuar assim enquanto fizer a higiene com água e sabão.
- Usar uma gaze embebida em agua e em sabão neutro, lavar de frente para trás e certificar-se que está limpando por entre as dobras da pele, o melhor possível. Enxaguar com uma gaze umedecida ou embebida em agua, sempre no sentido de frente para trás.

- O primeiro jato de urina deve ser desprezado no vaso sanitário. Colher a amostra conforme indicado e no frasco coletor fornecido pelo laboratório, com volume mínimo de 50ml.
- Fechar bem o frasco, se houver algum respingo na parte externa,, lave-o e enxugue-o.

COLETA - ADULTO (SEXO MASCULINO)

- É necessário fazer a assepsia previa, do pênis, com água e sabão neutro, enxaguando bem após a higienização.
- Deve-se colher a 2ª ou 3ª urina matinal após retenção vesical de duas a três horas, com a realização de caminhada leve por pelo menos 20 à 30 minutos antes da coleta. A 1ª urina da manhã deve ser desprezada.
- Realizar a coleta no frasco fornecido pelo laboratório, com volume mínimo de 50ml de amostra, e após, fechar bem o recipiente, cuidando para higienizar a parte externa do frasco caso haja alguma contaminação.

2-CATETER VESICAL DE DEMORA

A coleta de urina em pacientes cateterizados, com sistema de drenagem fechada, geralmente dispõem de auxílio para fazer uma coleta adequada para exames. No procedimento de colheita da urina, deve-se colher a urina puncionando-se o cateter na proximidade da junção com o tubo de drenagem. Não se deve coletar a urina diretamente da bolsa coletora. Ainda, no pedido laboratorial do exame a ser realizado, deverá constar a observação de que o paciente está cateterizado.

3- LAVAGEM VESICAL

A lavagem vesical consiste em uma forma de coletar urina por meio da instalação de uma solução para a lavagem contínua da bexiga. Neste sentido, a urina será colhida pela via de drenagem da urina, com um auxílio de um profissional enfermeiro.

2- IDENTIFICAÇÃO DAS AMOSTRAS

Toda coleta obtida deve ser identificada, pelo profissional responsável pela coleta, de forma legível e correta, antes do material ser encaminhado ao laboratório para análise. De acordo com as normas do Ministério da Saúde as amostras devem estar identificadas:

-Nome e nº de registro do paciente;

- Leito ou ambulatório e especialidade;

- Material colhido;

- Data, hora e quem realizou a coleta.

Para segurança e confiabilidade nos resultados da amostra, quando há auxílio de um profissional para realização da coleta, ele deve ser devidamente treinado e periodicamente reciclado, nesta atividade. É importante que o profissional que receberá a amostra, deve conhecer ou obter instruções sobre conservação e/ou transporte do material, caso este não possa ser enviado imediatamente ao laboratório.

(adaptado https://www.gov.br/ebserh/pt-br/hospitais-universitarios/regiao-nordeste/hu-univasf/acesso-a-informacao/normas/protocolos-institucionais/Irrigaovesicalcontnua.pdf)

3- CARACTERÍSTICAS DAS AMOSTRAS

CARACTERÍSTICAS FÍSICAS DA URINA

VOLUME- O fluxo urinário de um paciente, em um período de 24 horas, pode sofrer oscilações entre 500 e 1500ml, estando diretamente relacionado com o estado de hidratação daquele indivíduo. Este estado, que determina o volume urinário produzido, pode variar e depende da quantidade e consumo de algumas proteínas, sódio, e água, principalmente. Algumas sintomatologias clínicas podem alterar este estado, como sintomas de sudorese, vômitos, diarréia, suor excessivo.

ASPECTO- Considera-se normal a urina límpida ou transparente, podendo apresentar, eventualmente, um aspecto turvo por precipitação de fosfatos, uratos e oxalatos ou células epiteliais, leucócitos, hemácias, proteínas e germes, quando estes se apresentam excessivamente. Podemos observar a presença destes sedimentos, principalmente, quando deixamos o frasco em repouso e esses

materiais se depositam em seu fundo. A quantidade de depósito destes precipitados, podem ser indicativos da presença de quadro inflamatório ou patológico.

COLORAÇÃO- A urina pode apresentar diferentes nuances de colorações, sendo que a amarela, com aspecto límpido e transparente se configura a cor normal. A coloração da urina é dada pela concentração de pigmentos urinários, relacionada com a densidade. Uma observação importante sobre esta característica da urina, é que em estado de repouso, a cor tende a se acentuar com o tempo, devido ao aparecimento de urobilina e urocromo, que são produtos da desintegração da bilirrubina pela oxidação quando a urina é exposta ao ar ambiente.

CHEIRO- Característica que já caiu em desuso nas análises clínicas. O odor da urina apresenta-se como aromático, devido a presença de ácidos orgânicos voláteis. O cheiro amoniacal pode estar relacionado à bacteriúria acentuada e nas urinas que já foram eliminadas há algum tempo e permaneceram em repouso. A urina com odor mais adocicado, pode ser devido à presença de corpos cetônicos em quantidade anormal, e o odor pútrido se relaciona com as infecções urinárias.

DENSIDADE- A densidade da urina é uma característica que varia em função do estado de hidratação do paciente. Geralmente essa medida é dada pela análise de uma amostra de urina medida num volume de 24 horas e misturada homogeneamente, oscilando entre 1015 a 1025.

REAÇÃO (pH)- A urina consiste no principal meio de excreção de substâncias do nosso organismo. A eliminação dos íons de hidrogênio que se formam durante o processo metabólico, garantem o equilíbrio ácido-básico do meio interno. A urina, que seria o desbalançeador desse processo, apresenta então o seu pH mais ácido. O pH urinário pode variar entre 4,5 e 7, porém, como fator importante, essa acidez pode se elevar após a adoção de uma dieta abundante em proteínas.

Adaptado: https://www.scielo.br/j/reeusp/a/bCcF5fsyk9y6SJDRKkcV6tC/?format=pdf&lang=pt

4- ADEQUABILIDADE DAS AMOSTRAS

Para garantir a segurança e qualidade do resultado dos exames a serem realizados, é necessária a observação de seguimento dos procedimentos que vão garantir a adequabilidade das amostras analisadas, e segurança ao paciente ao receber o laudo do seu exame.

CONSERVAÇÃO:

O material coletado, deve ser conservado sob refrigeração, em temperatura de 4ºC.

Amostras de urinas colhidas há mais de 24 horas, que ficaram fora da temperatura necessária, ou colhidas há mais de duas horas, sem refrigeração, são inadequadas para análise

FRASCOS DE COLETA:

Todo material coletado, em frasco que apresente vazamentos, fissuras, frascos quebrados, sem tampa, presença de umidade interna ou com contaminação na superfície externa, não podem ser utilizados para análise. Esses fatores podem indicar contaminação da amostra, alterando o nível de confiabilidade nos resultados. Orientar nova coleta.

ORIENTAÇÕES DE COLETA AOS PACIENTES:

Uma das partes mais importantes na realização de exames é a orientação dada ao paciente, antes dele iniciar a coleta. A orientação deve-se dar, também por escrito A falta de informações ou a comunicação deficiente, pode levar a erros na coleta que vão prejudicar a análise e fornecer amostras não confiáveis, por exemplo, higiene previa da vagina e do pênis do paciente, no sentido de contaminação da amostra que pode comprometer o resultados final de modo errôneo.

(https://bvsms.saude.gov.br/bvs/publicacoes/manual_procedimentos_microbiologiaclinica_controle_infechospitalar.pdf)

PREPARAÇÃO DA AMOSTRA E CONFECÇÃO DE LÂMINAS

As amostras líquidas, como a urina, apresentam uma maior diversidade de procedimentos para manipulá-las e utilizá-las para estudo. Estas amostras para serem analisadas, devem ser fixadas com etanol 50% ou enviados de imediato ao laboratório após a coleta, para serem feitas as análises. Para amostras não enviadas imediatamente, recomenda-se a refrigeração a 4ºC até a entrega ao laboratório. O profissional que irá acompanhar a coleta e/ou receber o material, deve-se se atentar se este material necessita de anticoagulante ou não, de acordo com o tipo de amostra.

1- PROCEDIMENTOS DE PREPARAÇÃO DA AMOSTRA

PREPARAÇÃO DA AMOSTRA E CONFECÇÃO DAS LÂMINAS

Centrifugação:

1- Colocar 5 a 10 mL do líquido urinário em tubos Falconi com tampa.
2- Centrifugar a 1.000 - 1.500 rpm por 10 minutos.
3- Descartar o sobrenadante, deixando apenas 0,5 mL a 1 mL no tubo
4- Ressuspender o sedimento e aspirar com pipeta Pasteur.
5- Use lâminas limpas e desengorduradas para proceder a distensão celular.
6- Depositar duas gotas do sedimento em uma lâmina (separadamente). Colocar, em seguida, uma lamínula sobre a primeira gota para observação do sedimento a fresco não-corado.
7- Depositar uma gota do corante urinário (azul de toluidina, Sternheimer-Malbin, Leishman ou Giemsa) sobre a outra gota do sedimento, homogeneizar e cobrir com lamínula para observação do sedimento a fresco corado.
8- Deixar secar ao ar e /ou fixar em álcool 95% imediatamente (a secagem ao ar é necessária se o método de coloração for o May-Grunwald-Giemsa) e as lâminas fixadas em álcool para a coloração de Papanicolaou. A observação do sedimento a fresco é realizada ao microscópio, com baixa intensidade de luz, utilizando primeiramente um menor aumento (100x) e depois a um maior aumento (400x).

FONTE: https://www.epsjv.fiocruz.br/sites/default/files/capitulo_4_vol2.pdf

FONTE: adaptado de (https://www.ufrgs.br/lacvet/sedimento.htm

2- TÉCNICA DE FIXAÇÃO

1-CALOR:

Recomenda-se, de acordo com o manual de procedimentos de microbiologia do governo brasileiro, que todo o esfregaço, esteja totalmente seco antes de ser submetido ao processo de coloração. Se o processo for pela secagem natural, o calor deve ser brando. De acordo com o documento, se a lâmina sofrer uma fixação excessiva e superaquecimento, é possível que haja distorção da morfologia celular, e a fixação, que será insuficiente, vai causar a perda do material durante o processo de coloração.

Importante: deixar a lâmina secar bem e esfriar antes de iniciar a coloração. ·

2-METANO OU ETANOL:

A fixação pelo metanol ou etanol se caracteriza pela sua propriedade de prevenir a lise das hemácias, evitando que os esfregaços, desprendam-se durante a coloração. Esta característica é muito importante para aas lâminas com amostras de urina.

Recomenda-se que na fixação com etanol, deve-se deixar o esfregaço secar numa superfície plana; após, colocar uma a duas gotas de álcool (1min), retirando o excesso, sem lavar.

Importante: Não pode aquecer a lâmina antes da coloração.

(https://bvsms.saude.gov.br/bvs/publicacoes/manual_procedimentos_microbiologiaclinica_controle_infechospitalar.pdf)

3- FLUXOGRAMA:

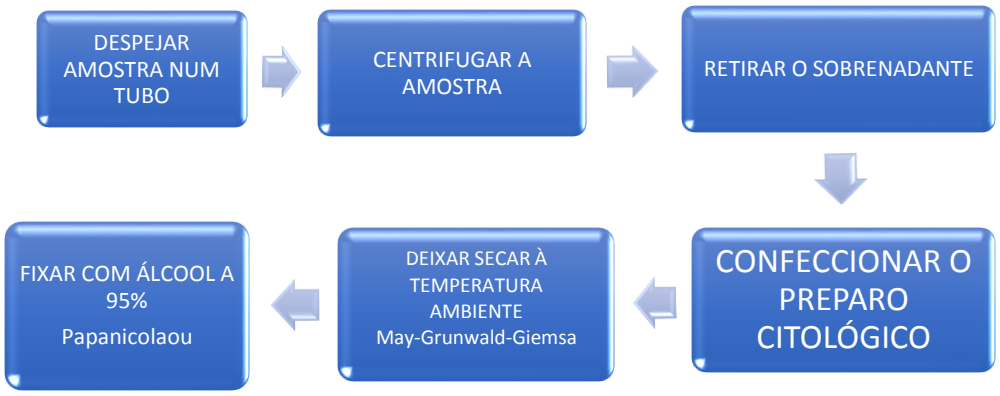

COLORAÇÃO CELULAR

1-MÉTODO DE COLORAÇÃO MAY-GRUNWALD-GIEMSA

Este método de coloração caracteriza-se por sua aplicação em distensões para análise de elementos de amostras como: sangue, medula óssea, ou caracterização de elementos coletados por meio de punções, esfoliações e concentrados de líquidos.

SOLUÇÕES NECESSÁRIAS:

- Solução de estoque de May-Grunwald (comercialmente - artigo Merck 1524).
- Solução de estoque de Giemsa (comercialmente – artigo Merck 9204)

SOLUÇÃO TAMPÃO SORENSEN - PH 6,8

- Solução **A** – fosfato de sódio monobásico (NaH_2PO_4) 0,2M:

  NaH_2PO_4.....27,8g

  ÁGUA DESTILADA.....1.000 mL
- Solução **B** – fosfato de sódio dibásico ($Na_2HPO_4H_2O$)

  $Na_2HPO_4H_2O$.....28,39g

  ÁGUA DESTILADA.....1.000 mL

SOLUÇÃO TAMPÃO DE USO:

SOLUÇÃO A (51 mL) + **SOLUÇÃO B** (49 mL) = 100 mL de solução pH final: 6,8

SOLUÇÃO DE USO MAY-GRUNWALD:

Solução de estoque de May-Grunwald.....25mL
Tampão Sorensen Ph 6,8.....190 mL

SOLUÇÃO DE USO GIEMSA:

Solução de estoque de Giemsa.....25mL
Tampão Sorensen Ph 6,8.....190 mL

https://www.epsjv.fiocruz.br/sites/default/files/capitulo_4_vol2.pdf

Similar do Tampão Sorensen: Preparação de Solução Tampão de Fosfato de Potássio 20 mM, pH 6,8: Retirar 20 mL da solução tampão de fosfato de potássio 0,1 M, pH 6,8 para um balão de 100 mL e perfazer o volume com água destilada. A solução deverá ser guardada em refrigeração (2 a 5°C). devidamente calibrado.

*****NOTA: As concentrações finais das soluções de uso May-grunwald e Giemsa podem ser ajustadas se necessário. Elas devem sempre ser preparadas antes de utilizar e desprezadas após o uso.**

MÉTODO DE COLORAÇÃO MAY-GRUNWALD-GIEMSA

1- Fixar em metanol por 15 minutos.
2- Corar pela solução de uso de May-Grunwald por 5 minutos.
3- Escorrer o corante da lâmina.
4- Corar pela solução de trabalho de Giemsa por 10 minutos.
5- Lavar em tampão Sorensen pH 6,8.
6- Deixar secar ‡ temperatura ambiente.
7- Clarificar com xilol.
8- Selar com meio hidrofóbico.

RESULTADOS ESPERADOS NA MICROSCOPIA:

Núcleos dos leucócitos.....azul-pálido
Citoplasma.....azul muito claro ou incolor
Granulações neutrófilas.....vermelho-claro
Granulações basófilas.....azul-escuro
Eosinófilos e eritrócitos.....vermelho-alaranjado

(https://www.epsjv.fiocruz.br/sites/default/files/capitulo_4_vol2.pdf)

2- MÉTODO DE COLORAÇÃO PAPANICOLAOU

CARACTERÍSTICAS DO MÉTODO:

Este método de coloração caracteriza-se por utilizar um conjunto de corantes objetivando a evidência de características morfológicas das células e dos diferentes graus de maturidade e atividade metabólica das células. Esse método utiliza-se de corante básico (com afinidade pelo núcleo das células: a hematoxilina), um corante ácido (que se combina com o citoplasma das células queratinizadas: orange G) e um corante policromático (que oferece tonalidades de cores diferentes no citoplasma das células: EA-65). A coloração de Papanicolaou subdivide-se em cinco etapas principais:

- HIDRATAÇÃO: as células recebem uma reposição de água gradual por meio de imersões em soluções alcoólicas de forma decrescente até a água destilada.
- COLORAÇÃO DO NÚCLEO: após a hidratação das células, podemos então, corar os núcleos com um corante aquoso (hematoxilina de Harris).
- DESIDRATAÇÃO: para podermos colorir o citoplasma das células por meio de corantes alcoólicos, devemos desidratar as células por meio de banhos alcoólicos de concentrações crescentes.
- COLORAÇÃO CITOPLASMÁTICA: nesta etapa, coramos o nucléolo e o citoplasma das células por meio dos corantes Orange G e EA-65, assim corando e diferenciando com várias tonalidades as características do citoplasma de acordo com seu metabolismo e alterações.
- DESIDRATAÇÃO, CLARIFICAÇÃO E SELAGEM: Nessa etapa, novamente devemos retirar a água das células por meio de banhos em concentrações alcoólicas crescentes e clarificar (xilol) e selar a lâmina com meios permanentes e propriedades hidrofóbicas (balsamo do Canadá).

COLORAÇÃO DE PAPANICOLAOU (Original)

1-CORANTE NUCLEAR:

- **Hematoxilina de Harris (Harris, 1900)**

Hematoxilina.....5,0 g

Etanol 100%.....50,0 mL

Alúmen de potássio [Kal(SO4) 2]ÖÖ.Ö.....100 g

Agua destilada.....1.000 mL

óxido de mercúrio (HgO pó-vermelho).....2,5 g

"Dissolva o alúmen em água destilada com o auxílio de uma placa aquecedora e um agitador magnético em um recipiente com capacidade para 2.000 mL, para evitar que derrame quando a solução entrar em ebulição. Misture a hematoxilina no álcool ‡ temperatura ambiente em outro recipiente separado. Lentamente, combine as duas soluções aquecendo em placa aquecedora, até entrar em ebulição. Retire da fonte de calor e acrescente lentamente o óxido mercúrio, com cuidado, pois o óxido reage com a solução fazendo-a entrar rapidamente em ebulição, podendo sair, inclusive, do recipiente. Retorne a solução para a fonte de calor até que tome a tonalidade púrpuro-escura. Esfrie, e a solução estará pronta".

(*) Acrescente 20ml de ácido acético glacial para intensificar a coloração dos núcleos. Filtre sempre antes de cada uso.

(https://www.epsjv.fiocruz.br/sites/default/files/capitulo_4_vol2.pdf)

(*) Hematoxilina de Gill - (SEM MERCURIO)

Hematoxilina …… 2,36g

Iodato de sódio …….. 0,2 g (± 0,01 g)

Sulfato de alumínio, Al2(SO4)3 *18H20 ….....… 17,6 g

Ácido acético glacial …….. 20 mL

Etileno glicol ……. 250 mL

Água destilada …… 730 m

(*) Recomenda-se, pois não contém mercúrio.

SOLUÇÕES DE AJUSTE DE pH:

ÁCIDO-ALCOOL A 1%

Ácido clorídrico HCl.....1 ml

Etanol 70%.....99 ml

ÁGUA-AMONICAL:

Hidróxido de amônio (NH OH).....2ml A 4ml

Água destilada.....800 a 1000 ml

2-CORANTES CITOPLASMATICOS

ORANGE G:

Orange G 10%:.....20 ml

Ácido fosfotúngstico [H3 P(W3O10) 4].....0,15g

Etanol 95%.....980ml

EA-65:

Solução de eosina Y (20%).....20 mL

Solução de light-green SF (3%).....10 mL

Ácido fosfotúngstico [H3 P(W3O10) 4].....2 g

Etanol 95%.....700 mL

Metanol absoluto.....250 mL

Ácido acético glacial.....20 mL

Método

1- Etanol 80%.....5-10 mergulhos
2- Etanol 70%.....5-10 mergulhos
3- Etanol 50%.....5-10 mergulhos
4- Água destilada I.....5-10 mergulhos
5- Água destilada II.....5-10 mergulhos
6- Hematoxilina de Harris 1-5minutos
7- Água destilada.....5-10 mergulhos
8- Diferenciar em álcool-ácido.....3 mergulhos
9- Água destilada.....5-10 mergulhos
10- Banho de água amoniacal.....5 mergulhos
11- Água destilada.....5-10 mergulhos
12- Etanol 50%.....5-10 mergulhos
13- Etanol 70% .....5-10 mergulhos
14- Etanol 95%.....5 a 10 mergulhos
15- *Orange G*, solução de trabalho.....1 minuto
16- Etanol 95%..... .....5-10 mergulhos

Adaptado: https://www.epsjv.fiocruz.br/sites/default/files/capitulo_4_vol2.pdf - página 207

3-CONTROLE DE QUALIDADE

CRITÉRIOS DE INADEQUABILIDADE DAS AMOSTRAS PELA CELULARIDADE:

- presença de alterações degenerativas
- observação de escasso material celular para análise
- Obscurecimento da lâmina por presença de inflamação, detritos, sangue.

Uma amostra adequada na citologia urinária por sua celularidade, de acordo com o Sistema de Paris, trata-se de uma lâmina onde se observa no mínimo 20 células uroteliais por 10 hpf bem preservadas.

QUALIFICAÇÃO DAS AMOSTRAS DE ACORDO COM O TIPO DE COLETA EXECUTADO

Fig1- QUALIFICAÇÃO DA AMOSTRA DE ACORDO COM O TIPO DE COLETA

COLETA / QUALIFICAÇÃO	MICCIONAL	CATETERISMO	LAVAGEM VESICAL	ANSA
CELULARIDADE	Escassa	Moderada	Elevada	Elevada
PRESERVAÇÃO	má/media	boa	boa	má
ARQUITETURA	isoladas	grupos	grupos	Isoladas grupos
CÉLULAS	Umbrella	Umbrella, basais	Umbrella, basais	Umbrella, intestinais
VANTAGENS	Não invasivo	Mais material	Melhor material	Não tem
DESVANTAGENS	Degeneração Contaminação Material escasso	Instrumentação Artefatos Infecção	Invasivo Antibiótico Profilático	Degeneração

Fonte: Adaptado de XVI Congresso Técnico de Anatomia Patológica. Lisboa, (2015).

CARACTERÍSTICAS CITOMORFOLÓGICAS

- **CÉLULAS UROTELIAIS NORMAIS**

  • Cromatina fina

  • Núcleos uniformes e regulares

  • Nucléolos inconspícuos

  • Citoplasma fino / espumoso

  • *Umbrella* – células binucleadas, grande citoplasma, densificação submembranar

- **CÉLULAS UROTELIAIS REATIVAS**

• Núcleos redondos

• Cromatina mais granulosa

• Nucléolos evidentes

• Ligeira anisocariose

• Ligeiro aumento núcleo/citoplasma

Fonte: Adaptado de XVI Congresso Técnico de Anatomia Patológica. Lisboa, (2015).

BIOAGENTES INFECIOSOS E OUTROS ELEMENTOS

BIOAGENTES:

- *Trichomonas vaginalis* - protozoário
- Poliomavírus BK (caracterizado por decoy cells)
- Herpes simplex vírus
- Citomegalovírus
- Papilomavírus humano/ HPV (coilócitos)
- Schistosoma (ovos)

OUTROS ELEMENTOS:

- Cilindros (eritrócitos, granulócitos, epiteliais)
- Células inflamatórias (histiócitos, linfócitos, polimorfonucleares)
- Espermatozóides, células vesículas seminais
- Células endometriais
- Cristais
- Inclusões

CITOLOGIA URINÁRIA

I- CITOLOGIA SUSPEITA DE LESÃO UROTELIAL

Células uroteliais atípicas de significado indeterminado (AUC-US)

Células uroteliais atípicas suspeitas de carcinoma urotelial de alto grau (AUG-HG)

Carcinoma urotelial de baixo grau (LGUC)

Alterações escassas em quantidade e/ou qualidade para ser positiva. Não se pode excluir positividade, nas situações abaixo:

- Papiloma
- Neoplasia urotelial papilar baixo potencial maligno
- Inflamação intensa
- Litíase
- Pós quimio e/ou radioterapia
- Agrupamentos

CÉLULAS ATÍPICAS

CRITÉRIOS CITOLÓGICOS:

- ↑núcleo/citoplasma
- Membrana nuclear irregular
- Cromatina grosseira, sem hipercromasia
- citoplasma heterogéneo
- Células *umbrella*

NÚMERO DE CÉLULAS ATÍPICAS É IMPORTANTE:

< 10 células – suspeito

> 10 células – positivo

II- CITOLOGIA POSITIVA PARA CARCINOMA UROTELIAL

Carcinoma urotelial de baixo grau

Carcinoma urotelial de alto grau

Carcinoma “in situ”

Outra neoplasia (primitiva / metastática)

CARCINOMA UROTELIAL DE BAIXO GRAU

CRITÉRIOS CITOLÓGICOS:

- aumento da relação núcleo/citoplasma
- Irregularidade membrana nuclear
- Hipercromasia
- Sobreposição celular
- Escassas mitoses
- Células *umbrella*

CARCINOMA UROTELIAL DE ALTO GRAU / CARCINOMA IN SITU

CRITÉRIOS CITOLÓGICOS:

- Células grandes, isoladas
- aumento maior em relação núcleo/citoplasma
- Irregularidade membrana nuclear
- Nucléolos
- Diferenciação glandular/pavimentosa
- Hipercromasia
- Sobreposição celular
- Mitoses frequentes

PADRÕES DAS ALTERAÇÕES POSITIVAS

	CELULARIDADE	PADRÃO	NÚCLEOS	CITOPLASMA	CÉLULAS *UMBRELLA*
NEGATIVO	Escassa	Favo de mel	Contornos regulares Cromatina fina	Denso e homogêneo	Presente
SUSPEITO	Moderadamente elevada	Sobreposição	+ nucleo/citoplasma Limites irregulares	Homogêneo e vacuolizado	Presente
CARCINOMA UROTELIAL DE BAIXO GRAU	Elevada	Sobreposição	+ nucleo/citoplasma Contornos irregulares, hipercromasia, escassas mitoses	Homogêneo heterogêneo	Presente ausente
CARCINOMA UROTELIAL DE ALTO GRAU	Elevada	Sobreposição Células isoladas	+ + nucleo/citoplasma Contornos irregulares, hipercromasia, mitoses	Escasso Heterogêneo Glandular Pavimentoso	Ausente
CARCINOMA IN SITU	Elevada	Células isoladas	+ + nucleo/citoplasma Contornos irregulares, hipercromasia, escassas mitoses	Escasso heterogêneo	Ausente

Fonte: Adaptado de XVI Congresso Técnico de Anatomia Patológica. Lisboa, (2015).

LAUDO CITOLOGICO

1-NOMENCLATURA PARA O LAUDO CITOLÓGICO

CLASSIFICAÇÃO PARA CITOLOGIA DE URINA

COMPARAÇÃO DE ESQUEMAS DE CLASSIFICAÇÃO PARA CITOLOGIA DE URINA E CLASSIFICAÇÃO HISTOLOGICA DE TUMORES UROTELIAIS PAPILARES							
CLASSIFICAÇÃO CITOLÓGICA						CLASSIFICAÇÃO HISTOLÓGICA	
PAPANICOLAOU 1947 (Sistema de classificação Papanicolaou)	KOSS 1985	MURPHY 1984	OOMS & VELDHUIZEN 1993	LAYFIELD et al. 2004 (Sociedade de citopatologia Papanicolaou)	Modelo de Hopkings	MOSTOFI & TORNOLI 1973 (WHO)	EPSTEIN 1998 (WHO/ISUP)
I	Células benignas	negativo	negativo	negativo	NUAM	Papiloma Tcc, estágio I	Papiloma, PUNLMP LGUC
II	1célula ATY Alguns grupos						
III	Grupamentos, alongamento nuclear, algumas ATY 2 celulas	Células displásicas	Atipias, significado incerto	Células uroteliais atipicas	AUC-US	TCC, estágio II	
IV	Células tumorais malignas , muitas ATY 2 células	Suspeita de células malignas	Presença de células malignas	Carcinoma urotelial	AUC-H Carcinoma urotelial		HGUC
V						TCC, Estágio III	

ABREVIAÇÕES DA TABELA:

ATY 1 - célula atipica com hipercromasia e contornos predominantemente ovais ou arredondados; ATY 2 - células com hipercromasia e membrana nuclear com anormalidades; AUC-H - células uroteliais atipicas, sem poder excluir possibilidade de carcinoma urotelial de alto grau; AUC-US - células uroteliais atipicas de significado incerto; HGUC - carcinoma papilar urotelial de alto grau; SUP - Sociedade internacional de Patologias Urológicas; LGUC- carcinoma papilar urotelial de baixo grau; NUAM - nenhuma atipia urotelial ou displasia identificada;PUNLMP - malignecência urotelial papilar de incerto potencial maligno
TCC - carcinoma de células transicionais; WHO - organização mundial da saude

Fonte:Adaptado da apresentação XVI Congresso Técnico de Anatomia Patológica. Lisboa, (2015), citação da literatura de URINE CYTOLOGY REPORTING AND TERMINOLOGY/ OWENS et al.

2-SISTEMA DE PAPANICOLAOU

SOCIETY OF CYTOPATHOLOGY

Practice Guidelines Task Force(2010)

I. QUALIDADE DA AMOSTRA (OPCIONAL)

- Satisfatória
- Satisfatória Limitada por
- Insatisfatória

II. AVALIAÇÃO GLOBAL

• Negativo para anomalias das células epiteliais (ver Diagnóstico Descritivo)

• Presença de anomalias epiteliais (ver Diagnóstico Descritivo)

III. DIAGNÓSTICO DESCRITIVO

• Negativo para anomalias das células epiteliais

• Agentes infeciosos (Bactérias, Fungos, Alterações virais - CMV, herpes, adenovirus, polioma virus)

• Alterações inflamatórias inespecíficas

• Inflamação aguda/ Inflamação crónica

• Alterações consistentes com pielonefrite xantogranulomatosa

• Alterações celulares associadas com Quimioterapia/ Radioterapia

- Alterações das células epiteliais:
  - Células uroteliais atípicas (*ver comentários)
  - Carcinoma urotelial de baixo grau / de alto grau
  - Carcinoma pavimentoso-celular
  - Adenocarcinoma
  - Outras neoplasias malignas (especificar)

IV. OUTROS

*(inserir uma secção de comentários/ observações, sempre que se considerar necessário)

3-SISTEMA DE PARIS

THE PARIS SYSTEM FOR REPORTING URINARY CYTOLOGY

(2015)

CATEGORIAS:

I. Não diagnóstica / Insatisfatória

II. Negativa para malignidade

III. Células uroteliais atípicas de significado indeterminado (AUC-US)

IV. Células uroteliais atípicas suspeitas de carcinoma urotelial de alto grau (AUG-HG)

V. Carcinoma Urotelial de Baixo Grau (LGUC)

VI. Carcinoma Urotelial de Alto Grau (HGUC)

VII. Outras neoplasias (primitivas e metastáticas)

Fonte: Adaptado de XVI Congresso Técnico de Anatomia Patológica. Lisboa, (2015).

4- RELATÓRIO DIAGNÓSTICO

ITENS NECESSÁRIOS-

Informações necessárias para completar a fidedignidade do laudo.

• Informação clínica

• Tipo de amostra (urina, sangue etc.)

• Hora da colheita da amostra

• Método de processamento (convencional VS meio líquido)

• Coloração

• Diagnóstico

Fase pré analítica

Três amostras consecutivas (excluindo 1ª da manhã):

Check list:

- Processamento imediato
- Refrigeração/ *Cytolyt®*
- •Centrifugar, *imprint*/ esfregaço
- •Meio líquido -*ThinPrep®*/ *SurePath®*
- •Coloração: Papanicolaou, MGG

Exames complementares

- **Papanicolaou – rotina**
- **Gram – bactérias**
- **PAS – fungos, mucoproteínas**
- **Grocott – fungos**
- **Ziehl-Neelsen – Bacilos ácido álcool resistentes**
- **Oil red – lípidos**
- **Citobloco - imunocitoquímica**
- **Testes moleculares - UroVysion™ (FISH)**

♣ Sondas DNA – polissomia cromossomas 3, 7, 17 – CUAG; delecção 9p21 - 60% CUBG papilares

Campo de Observações/ Comentários:

• Repetir a citologia após terapêutica

• Repetir diluindo

• Repetir concentrando

• Encaminhar para Cistoscopia com eventual biópsia

• Estudo de todo o aparelho excretor

MODELO DE LAUDO CITOLÓGICO

PROJETO: "EMPREGO DA CITOLOGIA NA IDENTIFICAÇÃO DE LESÕES PRECURSORAS DO CARCINOMA DE BEXIGA"

LAUDO

Paciente _____ _____ Reg. nº _____ Data / /20

Ambulatório:_____

Médico Resp.: Dr. Paulo Ricardo Moreira

EXAME CITOPATOLÓGICO

Informação clínica: idade, sexo, DRC

Tipo de amostra: urina

Método de processamento: Convencional

Coloração: Papanicolaou

RESULTADO

Qualificação da amostra:

Microbiota:

Avaliação Citológica Descritiva:

CONCLUSÃO:

Obs:

_____

Citopatologista
Responsável

IMAGENS DE CITOLOGIA URINÁRIA

Citologia Urinária - Epitélios

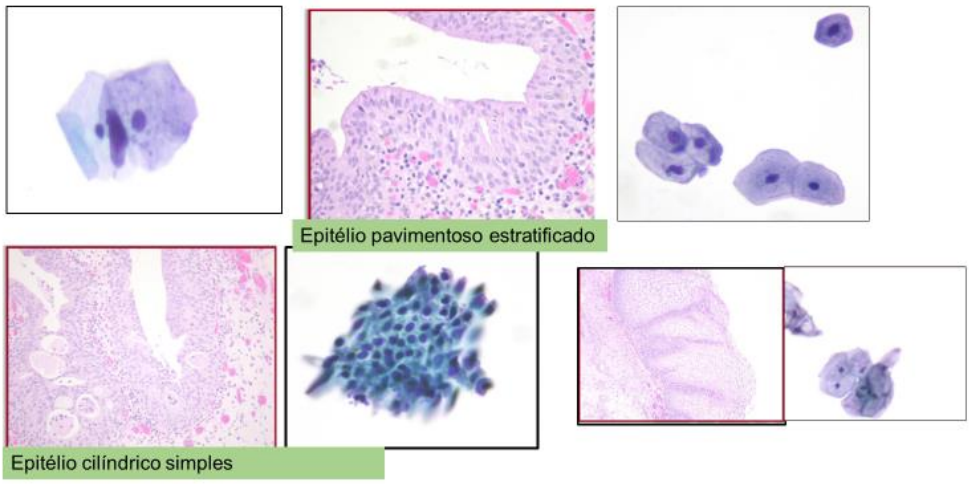

Células uroteliais- Normalidade

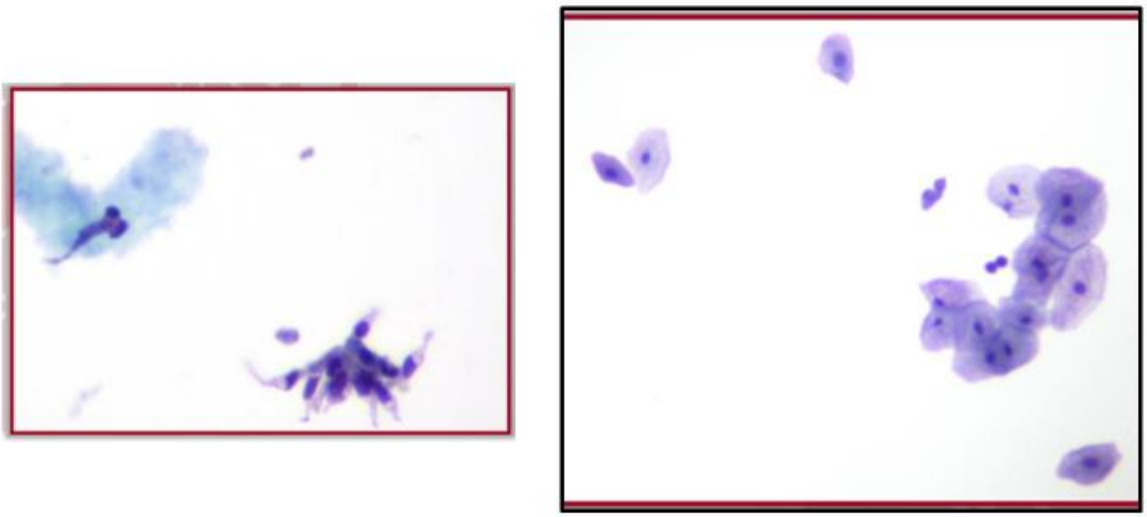

Células Uroteliais- Reativas

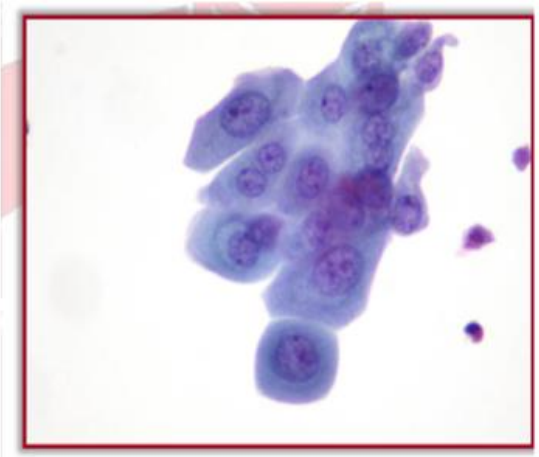

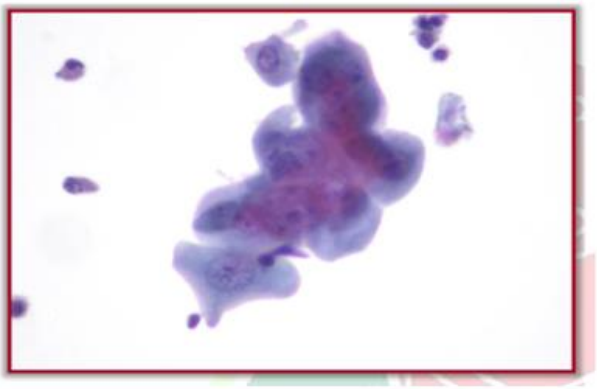

OUTROS ELEMENTOS - Cristais

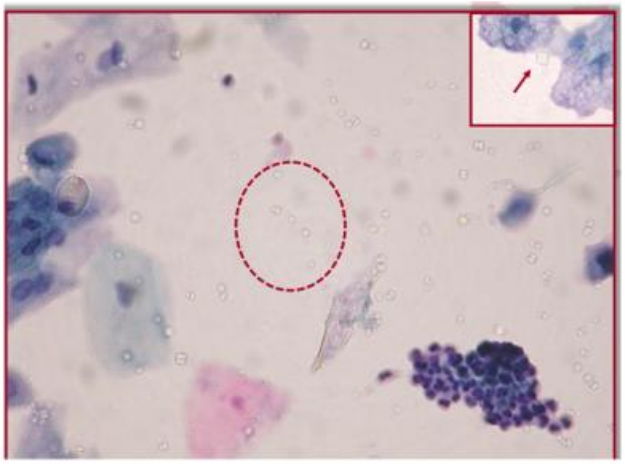

OUTROS ELEMENTOS - Contaminantes

ESPERMATOZOIDES

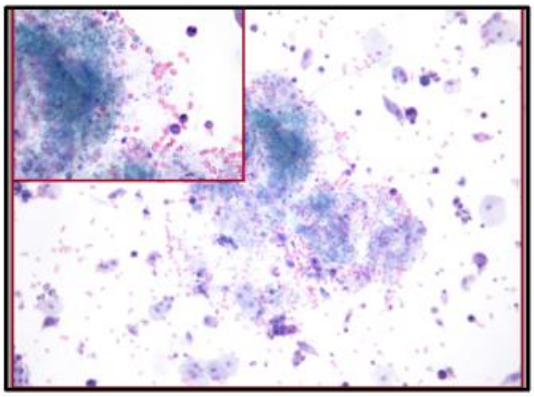

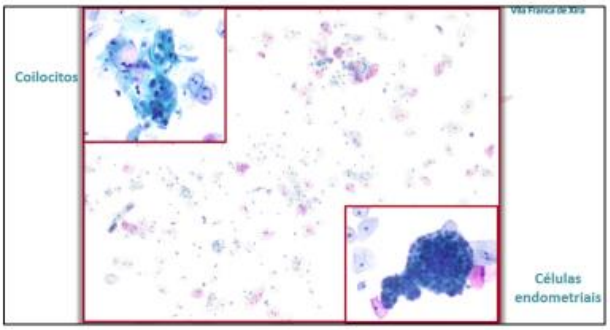

BIOAGENTES - POLIOMA VIRUS
Efeito Citopático

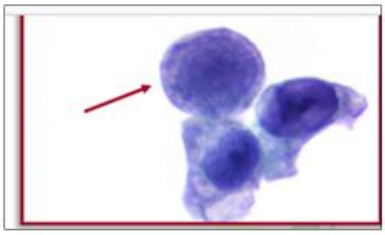

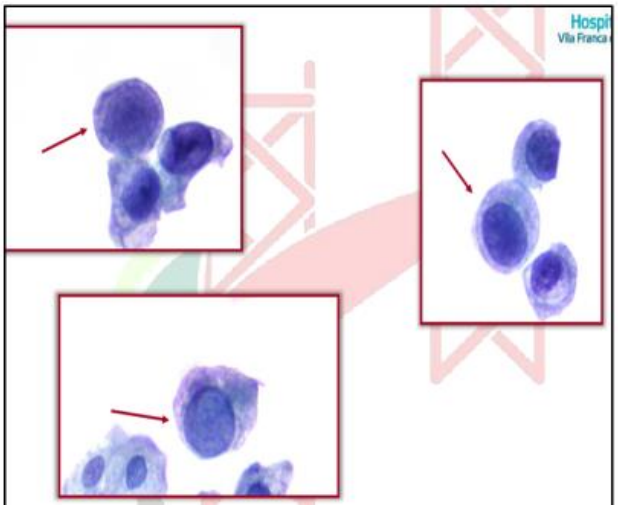

Células uroteliais:
Citologia suspeita- Atipias celulares

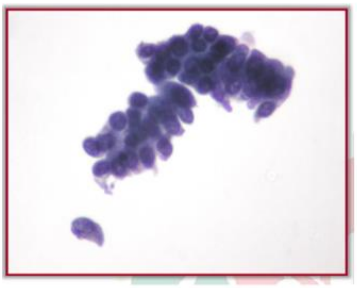

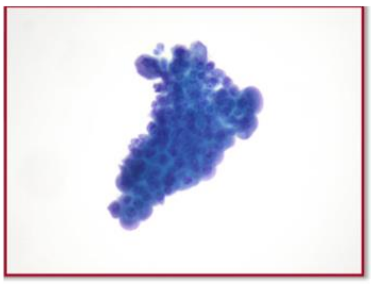

Células uroteliais:
Carcinoma urotelial de baixo grau

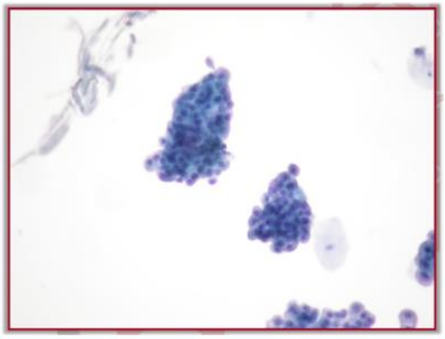

Células uroteliais:
Citologia positiva

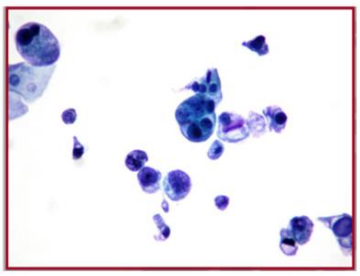

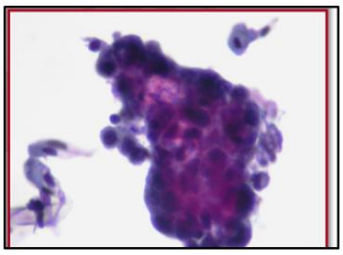

https://comum.rcaap.pt/bitstream/10400.26/8642/1/APTAP%20WSCU%20apresentacao%2008_05_2015.pdf

REFERÊNCIAS BIBLIOGRÁFICAS

XVI Congresso Técnico de Anatomia Patológica WORKSHOP de Citologia Urinária - FACULDADE DE MEDICINA VETERINÁRIA, UNIVERSIDADE DE LISBOA, PÓLO UNIVERSITÁRIO DO ALTO DA AJUDALISBOA, 8 DE MAIO DE 2015

• Urinary Cytology: Current Practice and Future Directions - Rana S. Hoda, MD, FIAC, Professor of Pathology & Director of Papanicolaou Cytology Laboratory, New York, NY, 2014.

• The Paris System for Reporting Urinary, Tract Cytology:, The Quest for Standardization, Eva M. Wojcik, MD, Loyola University, Chicago, 2015

• A Review of Reporting Systems and Terminology for Urine Cytology, Christopher L. Owens, MD1; Christopher J.VandenBussche, MD, PhD2; Frances H. Burroughs, SCT(ASCP)2; and Dorothy L. Rosenthal, MD2, Cancer Cytopathology January 2013

• Cellules urothéliales atypiques (AUC) : une formulation inspirée du système de Bethesda applicable à la cytologie urinaireÉric Piatona,∗, Anne-Sophie Advenierb, Gilles Benaïmc, Myriam Decaussin Petruccic, Florence Mege Lechevallierb, Alain Ruffiond, Annales de pathologie (2011) 31, 11—17

• Diagnostic terminologyfor urinary cytology reports including the new subcategories ‘atypical urothelial cells of undetermined significance’ (AUC-US) and ‘cannot exclude high grade’ (AUC-H), E. Piaton, M. Decaussin-Petrucci, F. Mege-Lechevallier, A.-S. Advenier, M. Devonec, and A. Ruffion, Cytopathology 2014, 25, 27–38

• A Contemporary Update on Pathology Standards for Bladder Cancer: Transurethral Resection and Radical Cystectomy Specimens, Donna E. Hansel, Mahul B. Amin, Eva Comperat, Richard J. Cote, Ruth Knuchel, Rodolfo Montironi, Victor E. Reuter, Mark S. Soloway, Saleem A. Umar, Theodorus H. Van der Kwast, EUROPEAN UROLOGY 6 3 (2 0 1 3) 3 2 1 – 3 3 2

• Urine cytology: does the number of atypical urothelial cells matter? A qualitative and quantitative study of 112 cases, Fadi Brimo, MD, Bin Xu, MD, Wassim Kassouf, MD, Babak Ahmadi-Kaliji, MD, Michele Charbonneau, CT, Ayoub Nahal, MD, Yonca Kanber, MD, Derin Caglar, MD, Manon Auger, MD, Journal of the American Society of Cytopathology (2015).

Bertsch, E. C., M. T. Siddiqui and C. L. Ellis (2018). "The Paris system for reporting urinary cytology

improves correlation with surgical pathology biopsy diagnoses of the lower urinary tract." Diagnostic Cytopathology 46(3): 221-227. Carrerette, S. G., V. Ortiz, U. Ferreira and C. E. C. Fonseca (2008). "CÂNCER DE BEXIGA-DIAGNÓSTICO." Rev Assoc Med Bras 54(2): 95-104.

GONZAGA, L. H. S. (2014). "Citologia Urinária - Técnicas de Coleta, Preparo e Análise" From: https://siteantigo.portaleducacao.com.br/conteudo/artigos/medicina/citologia-urinaria-tecnicas-de-coleta-preparo-e-analise/59061.

JUNQUEIRA, Luiz Uchoa e CARNEIRO, José, Histologia Básica - Texto & Atlas, 13, KOOGAN, Guanabara, p. 568. Koss, L. and M. Melamed (2006). "The lower urinary tract in the absence of cancer." Koss's diagnostic cytology and its histopathologic bases. 5th edition. Philadelphia: Lippincott Williams & Wilkins: 738-776.

Koss, L. G. and R. S. Hoda (2012). Koss's cytology of the urinary tract with histopathologic correlations, Springer Science & Business Media. Ladeiro, P. A. S. (2011). Diagnóstico tratamento e prognóstico do carcinoma in situ da bexiga.

Lopez-Beltran, A., V. Henriques, R. Montironi, A. Cimadamore, M. R. Raspollini and L. Cheng (2019). "Variants and new entities of bladder cancer." Histopathology 74(1): 77-96.

Mezzomo, L. C. (2020). Citologia Oncótica Urinária – Uma ferramenta no auxílio ao diagnóstico e monitoramento das neoplasias uroteliais de alto grau. Newslab: 80. Relatório Gerado https://comp.unicruz.edu.br/sspunicruz/projetos/download.php 8 of 10 17/10/2021 15:07

Oncoguia, I. (2020). "Detecção Precoce do Câncer de Bexiga." from http://www.oncoguia.org.br/conteudo/deteccao-precoce-do-cancer-de-bexiga/7566/202/.

Owens, C. L., C. J. VandenBussche, F. H. Burroughs and D. L. Rosenthal (2013). "A review of reporting systems and terminology for urine cytology." Cancer Cytopathology 121(1): 9-14.

PAPANICOLAOU, G. N. and V. F. MARSHALL (1945). "URINE SEDIMENT SMEARS AS A DIAGNOSTIC PROCEDURE IN CANCERS OF THE URINARY TRACT." Science 101(2629): 519-520.

SALLES, P. G. D. O. CITOLOGIA URINÁRIA: CONSIDERAÇÕES PRÁTICAS PARA O DIA-A-DIA DO UROLOGISTA. Revista Científica de Urulogia da SBU-MG. 2.

Santos, S. L. d. (2015). CITOLOGIA URINÁRIA.

Society, A. C. (2019). "O que é câncer de bexiga?", from https://www.cancer.org/cancer/bladder-cancer/about/what-is-bladder-cancer.html.

Sullivan PS, C. J., Levin MR, Rao J. (2010). "Urine cytology and adjunct markers for detection and surveillance of bladder cancer." American journal of translational research 2(4): 412-440.

TORQUATTO, E. F. B. L., B.; BRANCALHÃO, R.M.C.; GUEDES, N.L.K.O. (2016). "Tecido epitelial." From:

http://projetos.unioeste.br/projetos/microscopio/index.php?option=com_phocagallery&view=category&id=32:de-transicao&Itemid=77.

VandenBussche, C. J. (2016). "A review of the Paris system for reporting urinary cytology."Cytopathology 27(3): 153-156.

https://www.pfizer.com.br/sua-saude/cancer-de-bexiga. Acesso: abril de 2022. 22:45

http://www.est.ufmg.br/~enricoc/pdf/medicina/aula9_10.pdf Acesso: maio de 2022.

https://bvsms.saude.gov.br/bvs/publicacoes/manual_procedimentos_microbiologiaclinica_controle_infechospitalar.pdf Acesso: maio de 2022.

https://www.scielo.br/j/reeusp/a/bCcF5fsyk9y6SJDRKkcV6tC/?format=pdf&lang=pt Acesso: maio de 2022.

https://www.ufrgs.br/lacvet/sedimento.htm Acesso: maio de 2022.

https://www.epsjv.fiocruz.br/sites/default/files/capitulo_4_vol2.pdf Acesso: maio de 2022.